

## Disecție de aortă sau infarct miocardic acut?

Cristina Bălășan<sup>1\*</sup>, Bogdan Dinu<sup>1\*\*</sup>, Elena Crăescu<sup>1\*\*</sup>, Alexandru Scafa<sup>2†</sup>

### Rezumat

Disecția de aortă este una dintre cele mai mari urgențe cardio-vasculare ce poate apărea la orice vârstă, însă cu preponderență la pacienții între 50 și 80 de ani. Evenimentul inițial este reprezentat de o fisură apărută în intima peretelui aortic ce permite sângelui să pătrundă și să determine astfel separarea tunicilor aortei. Disecția se propagă de obicei anterograd, spiralat, dar se poate propaga deasemenea și retrograd.

Cazul prezentat este al unui bărbat de 68 de ani, prezentat la camera de gardă pentru o durere toracică anterioară cu iradiere epigastrică și posterioară, persistentă de 4 zile. Electrocardiograma efectuată la internare sugerează modificări de leziune și ischemie miocardică, fapt nesuținut de testele rapide de TnI, Myo, CK-MB.

Ecografic, se observă fald de disecție spiralat ce se poate urmări de-a lungul aortei ascendente și crosii aortice, diagnostic de suspiciune confirmat de tomografia toraco-abdominală și coronarografie.

După ce diagnosticul pozitiv de disecție de aortă a fost stabilit, pacientul a fost transferat la Clinica de Chirurgie Cardiovasculară, și, după intervenția chirurgicală, evoluția acestuia a fost favorabilă.

(Revista de Medicină de Urgență, Vol. 5, Nr. 1:23-26)

### Cuvinte cheie

disecția de aortă, infarct de miocard.

### Abstract

Aortic dissection involves separation of the aortic media from the adventitia by introduction of pulsatile blood from an intimal tear. This can be one of the most catastrophic medical conditions. Aortic dissection can occur in all age groups, although the majority cases are seen in men between the ages of 50 and 80 years. The initiating event in aortic dissection is a tear in the intima of the aortic wall that allows blood to enter, leading to separation of the medial layers of the aorta. Dissections usually propagate antegrade in a spiral manner but may also extend in a retrograde fashion.

A case report of a 68-year-old man, admitted for posterior and epigastric irradiating chest pain. After a short time, his ECG shows signs of lessional ischemia (ST elevation and T-inversion in DIII, aVF) with negative rapid immunoassay CKMB, TnI and Myo determination.

The echocardiography revealed a dilated aortic root with an intimal flap consistent with a type II De Bakey dissection, confirmed by the CT-scan and coronarography.

After the aortic dissection was confirmed, the patient was transferred to the cardiovascular surgery intensive care unit and underwent surgical treatment with favorable post-operative evolution.

<sup>1</sup> Departamentul UPU-SMURD, Spitalul Clinic de Urgență București

<sup>2</sup> Secția de Cardiologie, Spitalul Clinic de Urgență București

\* medic primar de medicină de urgență

\*\* medic rezident de medicină de urgență

† medic specialist cardiolog

Autor pentru corespondență: Cristina Bălășan, UPU-SMURD Spitalul Clinic de Urgență București, Calea Floreasca Nr. 8, Sector 1, București, email: crisbalasan@yahoo.com

Primit la redacție: 11.12.2008

Aceptat pentru publicare: 20.01.2009

### Considerații generale

Disecția de aortă reprezintă un subgrup semnificativ de urgențe majore. Este atât o cauză importantă de moarte subită, dar și un substrat al durerii intense apărute la nivelul toracelui, abdomenului sau la nivelul lombar, ridicând probleme de diagnostic diferențial. Incidența crește odată cu vârsta, fiind rar diagnosticată sub 50 de ani.

Factorii de risc pentru apariția disecției de aortă cuprind: anomalii ale țesutului conjunctiv, istoric familial de anevrism, factori de risc pentru ateroscleroză (fumat, hipertensiune arterială, hiperlipemie, diabet). Acești factori de risc se cumulează și cresc tensiunea la nivelul peretelui aortic, afectând capacitatea acestuia de a rezista presiunii. Legea Laplace (tensiunea din peretele vasului = presiunea x raza vasului sanguin) arată că odată cu creșterea diametrului aortei crește și tensiunea parietală aortică, ceea ce conduce la dilatație suplimentară. Disecția de aortă mai poate apărea în lipsa unui anevrism preexistent în caz de traume majore toracice sau hipertensiune malignă [1].

Anevrismele disecante apar ca urmare a unei rupturi intimale care permite sângelui să pătrundă în tunica medie, disecând intima de adventice. Cel mai frecvent, rupturile intimei se produc la nivelul aortei ascendente și în regiunea ligamentului arterial. Coloana de sânge determină clivarea intimei, apărând astfel un lumen fals.

Disecția de aortă este standardizată în două sisteme diferite: clasificarea Stanford: tipul A – disecția ce include aorta ascendentă și tipul B – disecția limitată la aorta descendentă.

• DeBakey clasifică tipul I – disecția ce interesează simultan aorta ascendentă, arcul aortic și aorta descendentă; tipul II – implică doar aorta ascendentă; tipul III – implică doar aorta descendentă [2, 3].

Disecția aortei declanșează manifestări clinice legate de locul anatomic al leziunii. Astfel, disecția ce interesează artera carotidă poate conduce la aspect clinic de accident vascular cerebral. Compresia la nivelul nervului laringeal recurent sau la nivelul ganglionului simpatic cervical superior poate determina apariția vocii bitonale sau a sindromului Horner. Tamponada cardiacă determină asurzirea zgomotelor cardiace, creșterea presiunii în vena jugulară și apariția pulsului paradoxal. Hipertensiunea arterială și tahicardia sunt de obicei prezente, însă disecția în sine poate determina hipotensiune [2, 3].

Semele de infarct miocardic pot apărea atunci când este interesată o coronară. Dacă în infarct durerea este, de obicei, cu localizare strictă, retrosternală, și se prezintă ca o senzație de constricție sau de apăsare cu iradiere în membrele superioare sau mandibulă, în disecția de aortă durerea are caracter migrator, în funcție de localizarea anatomică a leziunii, și este descrisă ca fiind sfâșietoare, arzătoare sau ca o senzație de spintecare ce iriază posterior în zona interscapulară. Tipic durerea are intensitate mai mare la debut și este adesea

simțită deasupra și dedesubtul diafragmului [2, 3]. Paraclinic, pe ECG pot apărea semne de ischemie miocardică, dar acestea nu sunt confirmate și de modificarea enzimelor, confirmarea diagnosticului necesitând investigații paraclinice suplimentare, cea mai fidelă fiind computer tomografia [2, 3].

### Prezentare de caz

Trebuie precizat de la bun început faptul că acest caz are două particularități. Pe de o parte, așa cum relevă și titlul, dificultatea diagnosticului diferențial între disecția de aortă și infarctul miocardic acut și implicat a tratamentului, iar pe de altă parte, mecanismul de producere a obstrucției coronariene.

Pacientul W.R. în vârstă de 68 de ani, fără antecedente personale patologice, fără factori de risc coronarieni, se prezintă la camera de gardă pentru dureri toracice anterioare cu iradiere epigastrică și posterioară prezente de aproximativ 4 zile. Prima durere cu durată de câteva ore s-a calmat ulte-

rior, rămânând o jenă epigastrică permanentă. În dimineața internării a reapărut durerea toracică intensă. În momentul consultului: echilibrat hemodinamic și respirator, TA = 130/70 mmHg, bilateral; AV = 90/min, RS. Puls periferic prezent bilateral. Fără tablou clinic de insuficiență cardiacă. EKG efectuat la internare sugerează modificări ischemice- infarct miocardic infero-lateral (ST supradenivelat în D III, aVF, cu T negative). Diagnosticul de examinare: infarct miocardic infero-lateral în evoluție.

La o auscultație atentă, se remarcă un suflu de insuficiență aortică. Alături de acest fapt, negativarea testelor rapide de CK-MB, TnI, Myo și lipsa factorilor de risc coronarieni ridică suspiciunea unui alt diagnostic – disecție de aortă. Pentru susținerea și confirmarea acestui diagnostic se hotărăște efectuarea ecografiei cardiace și respectiv a CT toraco-abdominal.

Ecografia cardiacă: FE segm 50 %; FE globală 55%; motilitate regională bună; pericard cu structură normală, lichid pericardic circumferențial, cu dimensiunea maximă

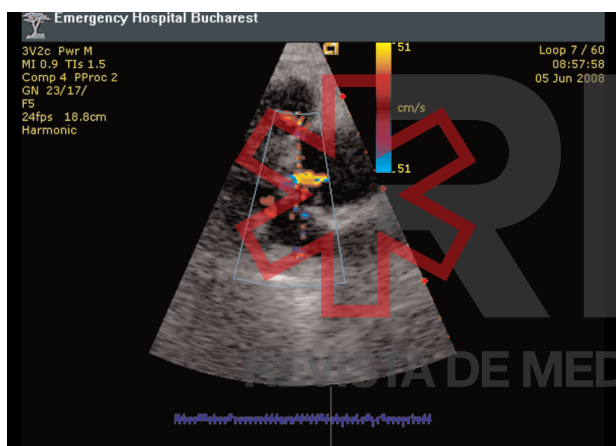


Fig.1 Regurgitare aortică

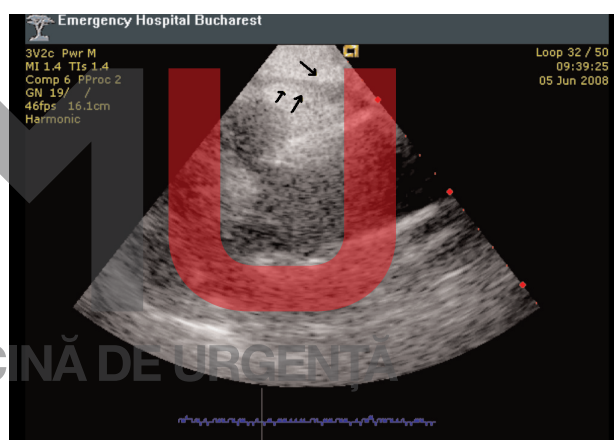


Fig. 2 Lichid pericardic minim

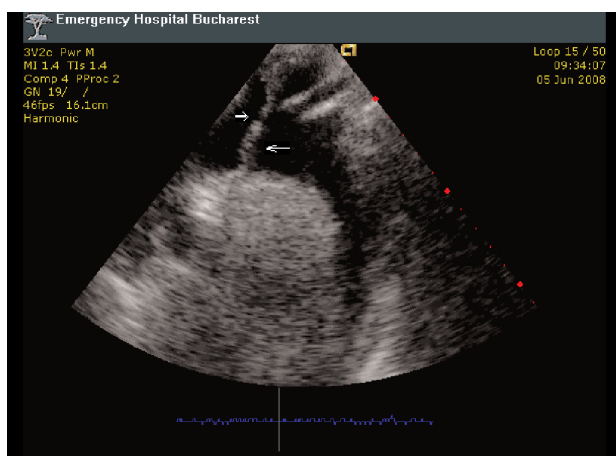


Fig. 3 Fald de disecție la nivelul crosei aortei

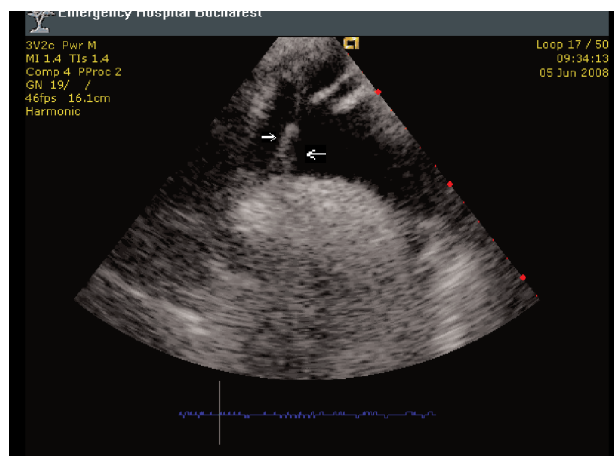


Fig. 4 Fald de disecție

de 0,6 cm, fără semne de tamponadă (Fig.2); valvă mitrală: inel mitral cu dimensiunea de 38mm; cuspe cu aspect morfologic normal, flux Doppler normal; valva aortică: cuspe aortice cu morfologie normală, cu închidere incompletă prin dilatare de rădăcină; jet de insuficiență minimă, cu traiect central (Fig.1); de deasupra planului valvular, se observă

fald de disecție spiralat ce se poate urmări de-a lungul aortei ascendente și crosei (39 mm) (Fig.3,4); faldul se poate observa la originea arterei carotide comune stânga și a trunchiului brahiocefalic, fără să se continue de-a lungul traiectului arterial; grad max/med = 3,6/3 mmHg; valva tricuspida aspect normal. Concluzii: dilatare de aortă ascendentă ce se

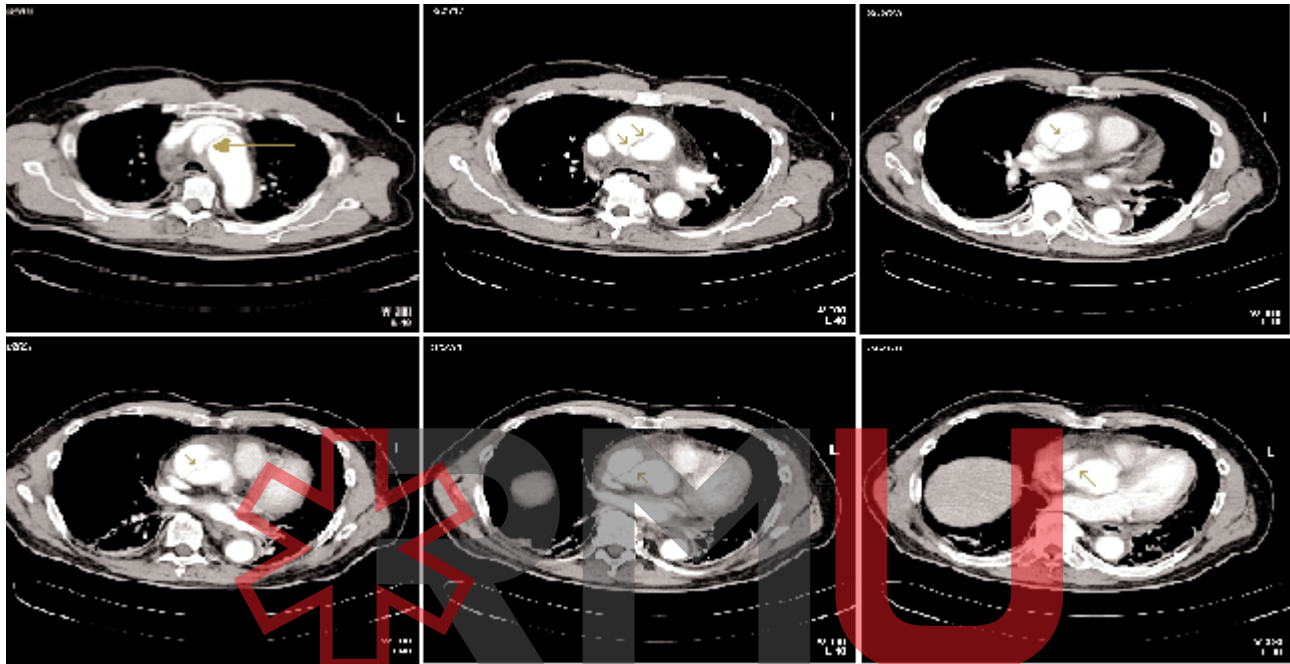


Fig. 5 Imagine CT reprezentând fald de disecție la diverse niveluri ale aortei

REVISTA DE MEDICINĂ DE URGENȚĂ

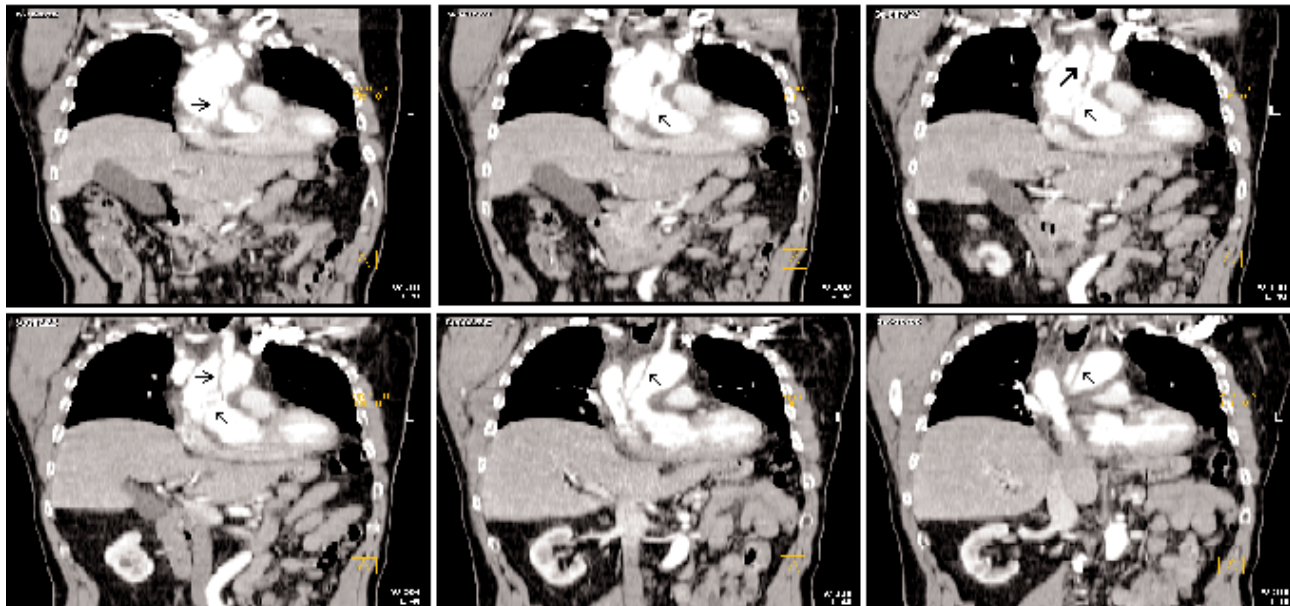


Fig. 6 Se observă traiectul spiralat al faldului de disecție

recalibreză la nivelul crossei; disecție de aortă ascendentă și crosă ce pornește deasupra planului valvular și cuprinde și originile vaselor gâtului; insuficiență aortică minimă; disfuncție diastolică de VS tip I; pericardită lichidiană în cantitate minimă.

CT toraco-abdominal: aorta ascendentă dilatăta fuziform, având diametrul maxim de 5,2 cm, neomogen opacifiată prin prezența unui fald de disecție cu traiect oblic, situat între orele 2 și 8; ambele lumene permeabile; modificarea de dimensiuni și faldul de disecție interesează strict aorta ascendentă, crosa aortei și aorta descendentă toraco-abdominală având calibrul normal și opacifiere omogenă; nu se evidențiază prezența faldului de disecție la nivelul emergenței crossei aortice; fină lamă de lichid situată în sacul pericardic cu grosime de 12 mm; pahipleurită posterioară bilaterală; fără mase patologice la nivelul parenchimului pulmonar; fără micronodulii interstițiali pulmonari; fără adenopatii mediastinale; ficat, splină, pancreas, rinichi, glande suprarenale, fără modificări notabile; fără revărsat lichidian subdiafragmatic.

Diagnosticul fiind stabilit – disecție de aortă –, pacientul este mutat în secția de terapie intensivă coronariană, pentru continuarea examenelor de specialitate. Rămânea totuși o problemă – etiologia modificărilor EKG.

La intrarea în USTIC, pacientul este conștient, cooperant, stabil hemodinamic și respirator. TA brahială dreaptă 120/90 mmHg; TA stângă 110/80 mmHg; AV = 90/min. Deoarece CT infirmase posibilitatea ca disecția de aortă să se întindă până la nivelul coronarelor, explicând astfel modificările EKG, se hotărăște realizarea coronarografiei pentru a verifica existența plăcilor de aterom: artera coronară stângă fără plăci de aterom semnificative angiografic; artera coronară dreaptă dominantă, fără plăci semnificative, cu aspect de ateroscleroză ectaziantă pe primul segment; injecție manuală la nivelul aortei ascendente – evidențierea a trei falduri de disecție (probabil din disecția spiralată), cu posibil hematoc, cu stagnarea contrastului cu fundul de sac la nivelul arterelor de la baza gâtului; tortuozitate importantă de arteră iliacă externă și comună.

Diagnostic final: disecție de aortă tip A II, motiv pentru care pacientul este transferat în Clinica de Chirurgie Cardio-

vasculară, unde se realizează cura chirurgicală a disecției de aortă prin înlocuirea de aortă ascendentă cu proteză DACRON COLAGENAT UNI-GRAFT K DV NR 28, în oprire circulatorie și hipotermie profundă, circulație extracorporeală. Intraoperator se constată: hemopericard (circa 200 ml); cord cu contractilitate diminuată, aortă ascendentă cu diametrul de aproximativ 6 cm, cu hematoc adventiceal periaortic; la nivelul crossei aorta cu diametrul aproximativ 3,5 cm; ventriculul stâng dilatat, restul cavităților de dimensiuni normale; valva aortică cu material valvular de calitate bună, ce realizează o coaptare bună; aortă ascendentă cu un fald de disecție ce se extinde pe toată lungimea până la porțiunea inițială a trunchiului brahiocefalic și carotidei comune stângi; se evidențiază poarta de intrare la aproximativ 1 cm înainte de emergența trunchiului arterial brahiocefalic, se continuă retrograd până la valva aortică și, anterograd, până la trunchiul brahiocefalic pe peretele posterolateral stâng. Evoluția a fost favorabilă, pacientul externându-se la 2 săptămâni după operație.

### Concluzii:

Trebuie subliniată importanța diagnosticului diferențial dintre infarctul miocardic acut și disecția de aortă. Dacă din punct de vedere al simptomatologiei, în unele cazuri nu pot fi găsite diferențe, anamneza trebuie dublată de un examen clinic și paraclinic riguros. Greșelile de diagnostic nu pot fi tolerate în acest caz – tratamentul trombolitic poate fi fatal dacă pacientul prezintă disecție de aortă.

În acest caz, etiologia obstrucției coronariene (ce a determinat modificările de EKG) nu este datorată existenței unui tromb și nici extinderii disecției la nivelul coronarelor. Responsabilitatea o poartă unul dintre faldurile de disecție care a comprimat extrinsec artera coronară dreaptă.

Foarte important este de precizat și faptul că enzimele cardiace nu s-au pozitivat pe parcursul internării, acest lucru datorându-se precocității intervenției chirurgicale.

### Bibliografie

1. Wu M M, Channmgam A. Hypertention. In: Emergency medicine. Tintinalli J E, Kelen G D, Stapczynski S (Editors), sixth edition, McGraw-Hill (2004): 404-409.
2. Johnson G A. Aortic Dissection and Aneurysms. In: Emergency medicine. Tintinalli J E, Kelen G D, Stapczynski S (Editors), sixth edition, McGraw-Hill (2004): 412-415

3. Schwartz G P, Roth P B, Cohen J S (Editors). Cardiovascular diseases, In: Principles and Practice of Emergency Medicine, 4th edition, 1999, Lippincott, Williams & Wilkins: 479-482.