

Hemomediastin masiv prin anevrism rupt de arteră bronșică

Cezar Pavelescu*, Marius Militaru**, Marian Broască**, Ileanuța Dănescu†, Eugenia Paizis‡

Rezumat

Autorii descriu cazul unei paciente de 68 de ani, internată de urgență pentru dispnee agravată progresiv și un hematom presternal difuz, apărute în absența contextului traumatic. Tomografia computerizată efectuată în urgență arată sângerare activă la nivelul mediastinului și sugerează o posibilă sursă bronșică. Din păcate, insuficiența respiratorie se agravează rapid, necesitând intubație, și pacienta devine chirurgicală fără a putea aștepta o angiografie (diagnostică și potențial curativă). S-a intervenit chirurgical, practicându-se ligatura unei artere bronșice drepte. (Revista de Medicină de Urgență, Vol. 2, Nr. 3-4: 27-32)

Cuvinte-cheie

Hemomediastin masiv, anevrism de arteră bronșică, tomografie computerizată cu substanță de contrast.

Abstract

The authors describe the case of an old woman admitted for dyspnoea and a diffuse presternal hematoma. The diagnosis of ruptured bronchial aneurysm was suggested by means of computed tomography, which showed mediastinal acute bleeding. Unfortunately, the woman developed rapid respiratory insufficiency, requiring orotracheal intubation, and became surgical and could not wait for an (diagnostic and curative) angiography. She underwent surgical ligation of a ruptured right bronchial artery aneurysm.

Keywords

Massive hemomediastinum, bronchial artery aneurysm, computed tomography.

Introducere

Anevrismele de artere bronșice sunt condiții patologice rare, fiind descoperite de obicei numai atunci când devin simptomatice prin ruptura în arborele bronșic, rezultând în hemoptizii [1], în esofag, rezultând în hematemă [2, 3], sau în mediastin, rezultând, ca în cazul nostru, în insuficiență respiratorie și stop cardio-respirator.

Prezentare de caz

Pacientă în vârstă de 68 de ani se internează la un spital județean pentru dispnee și un hematom presternal difuz,

apărute de circa 24 de ore. Antecedentele patologice ale pacientei sunt bogate: BPOC, nefrectomie stângă în urmă cu 10 ani, hipertensiune arterială, fibrilație atrială cronică. Întrucât dispneea se agravează progresiv se decide transferul către spitalul nostru.

Examenul clinic la internare relevă stare generală alterată, dispnee cu polipnee, iar presternal, la nivelul manubriului și cu extensie spre gât, se observă un hematom difuz. De remarcat că din istoricul pacientei lipsește orice eveniment traumatic. Examenul fizic al toracelui mai relevă matitate la percuție bazal bilateral, iar murmurul vezicular absent în aceleași zone. Analizele de laborator sunt în limite normale, inclusiv coagulograma, excepție făcând hemoglobina, scăzută: 8g/100ml. Radiografia toracică standard arată o lărgire a mediastinului și opacifierea ambelor câmpuri pulmonare inferioare (fig. 1).

S-a practicat de urgență tomografie computerizată cu substanță de contrast, care arată sângerare activă la nivelul mediastinului, în compartimentul visceral, subcarinal, și care ridică suspiciunea unui anevrism de arteră bronșică rupt (fig. 2-8).

După transportul la CT pacienta face un stop cardio-respirator, fapt ce necesită resuscitare și intubație oro-traheală; se consideră cazul urgență chirurgicală și se transportă la sala de operație.

Întrucât nu s-a putut preciza care din arterele bronșice este ruptă, și nici dacă aceasta este cauza, s-a optat pentru o toracotomie postero-laterală dreaptă, care oferă acces bun pe zona subcarinală, putând aborda aici atât arterele bronșice stângi cât și cea dreaptă. Intraoperator s-a găsit o cantitate mare de sânge și cheaguri (1000 ml) în pleura dreaptă și în mediastin, după înlăturarea căroră s-a găsit într-adevăr o sângerare activă din artera bronșică dreaptă, care a fost ligaturată cu dificultate, fiind extrem de friabilă. Nu am găsit un anevrism adevărat, probabil datorită rupei acestuia, deși posterior de atriul stâng existau fragmente de țesut compatibile cu o inimă anevrismală. S-a practicat drenaj dublu aspirativ pe partea dreaptă și o pleurostomie minimă stângă deoarece ambele pleure mediastinale fuseseră efracționate (fig. 9).

Evoluția postoperatorie a fost dominată de tarele pre-existente ale pacientei (fibrilația atrială ce nu a putut fi convertită în ritm sinusal, rinichiul unic chirurgical, hipertensiunea arterială, BPOC), cu evoluție spre MSOF și exitus în a 8-a zi postoperator, fără a repeta însă sângerarea mediastinală.

* Compartimentul de chirurgie toracică SCUB, ** Secția de chirurgie cardio-vasculară SCUB, † Secția de anestezie-terapie intensivă, ‡ Laboratorul de imagistică SCUB, Spitalul Clinic de Urgență București, Calea Floreasca nr. 8, sector 1, București

Primit la redacție în 12 noiembrie, acceptat 30 noiembrie 2005.

Discuții

1. Aneurismele de artere bronșice sunt afecțiuni rare, fiind mute clinic [4] până la ruperea lor într-unul din organele vecine. Astfel, cele mai frecvente simptome sunt hemoptiziile. Sunt citate în literatură hematemezele datorate ruperii în esofag. În rare cazuri este citat hemomediastinul, cu semne clinice variate, mergând până la stopul cardio-respirator.
2. Probabil stopul cardio-respirator este reflex și se datorează compresiunii hematomului mediastinal pe organele vecine (trahee, vase mari, cord).
3. Hemomediastinul prin ruptură de arteră bronșică poate fi suspectat când pe radiografie apar lărgire de mediastin și revărsat pleural bilateral.
4. Imaginea CT este patognomonică, fiind citată și de alți autori.
5. Diagnosticul de certitudine este pus de angiografie, care poate fi și curativă prin embolizarea arterei bronșice respective.
6. Cazurile chirurgicale sunt excepția, până în 2000 fiind citate în literatură numai 19 cazuri [5].



Figura 1.

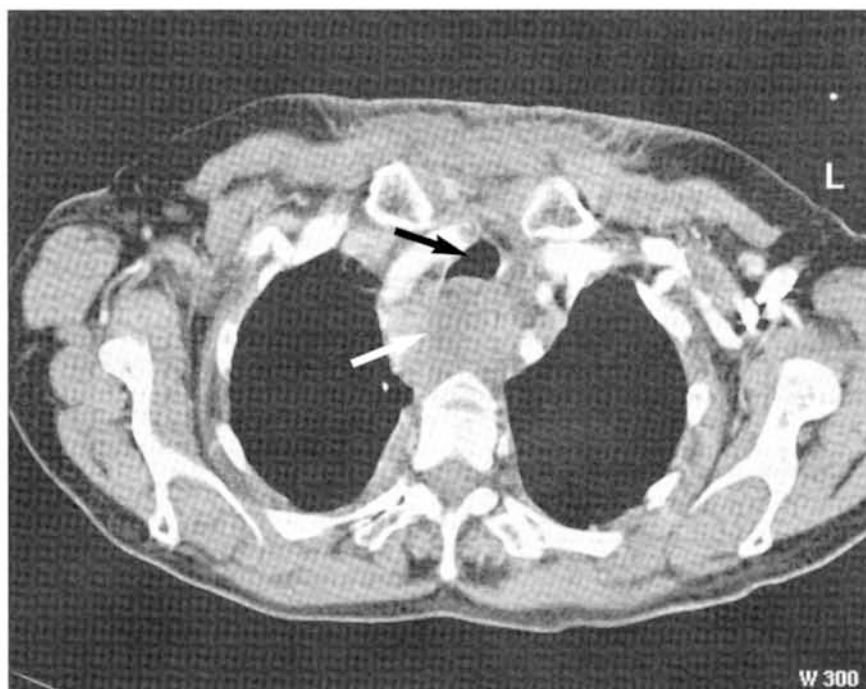


Figura 2
Hemomediastin (⇒)
comprimând
traheea (→)

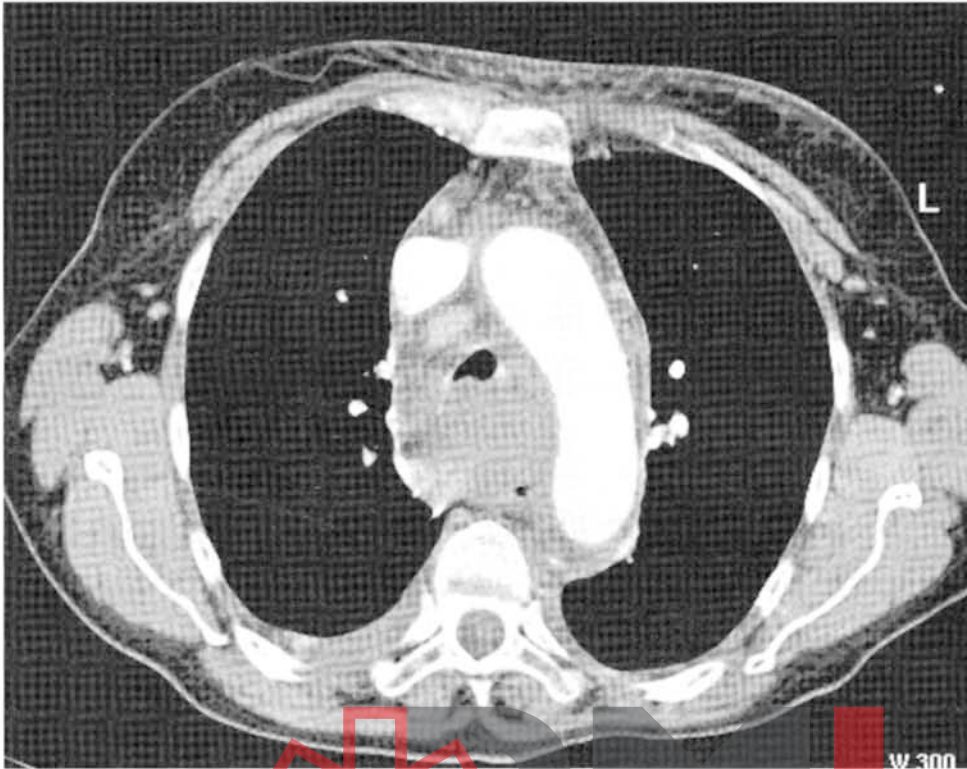

Figura 3
Trahee înconjurată
de hemomediastin

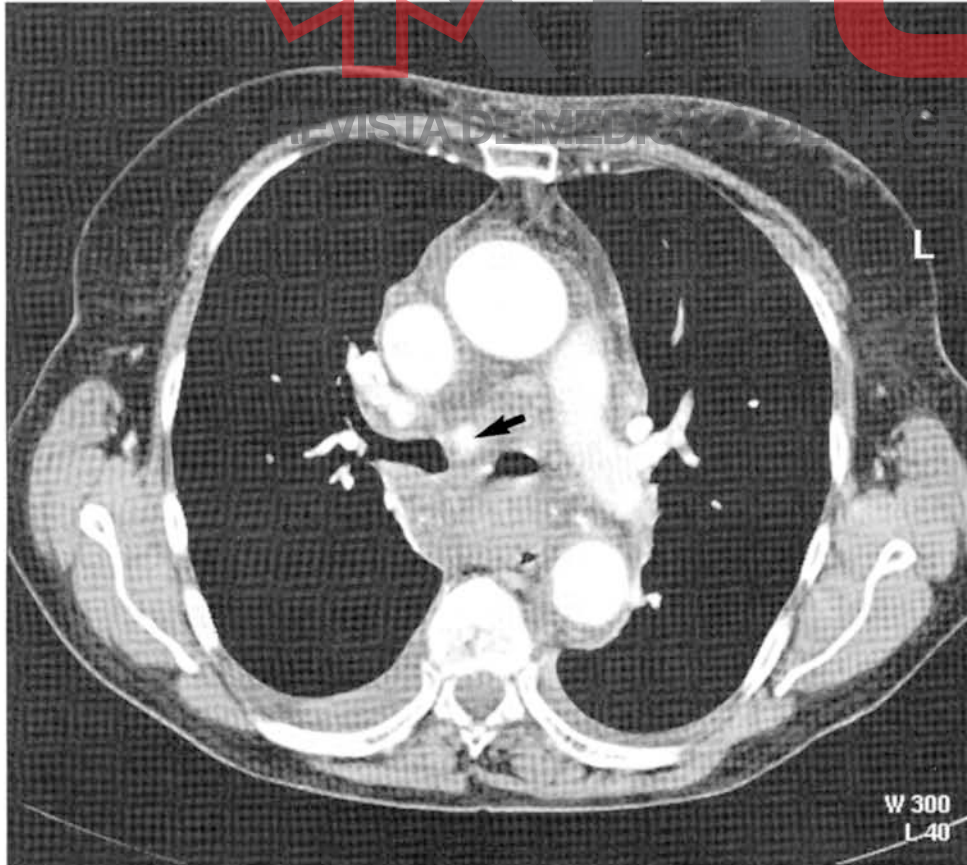


Figura 4
Arteră bronșică dreaptă ruptă
(←)

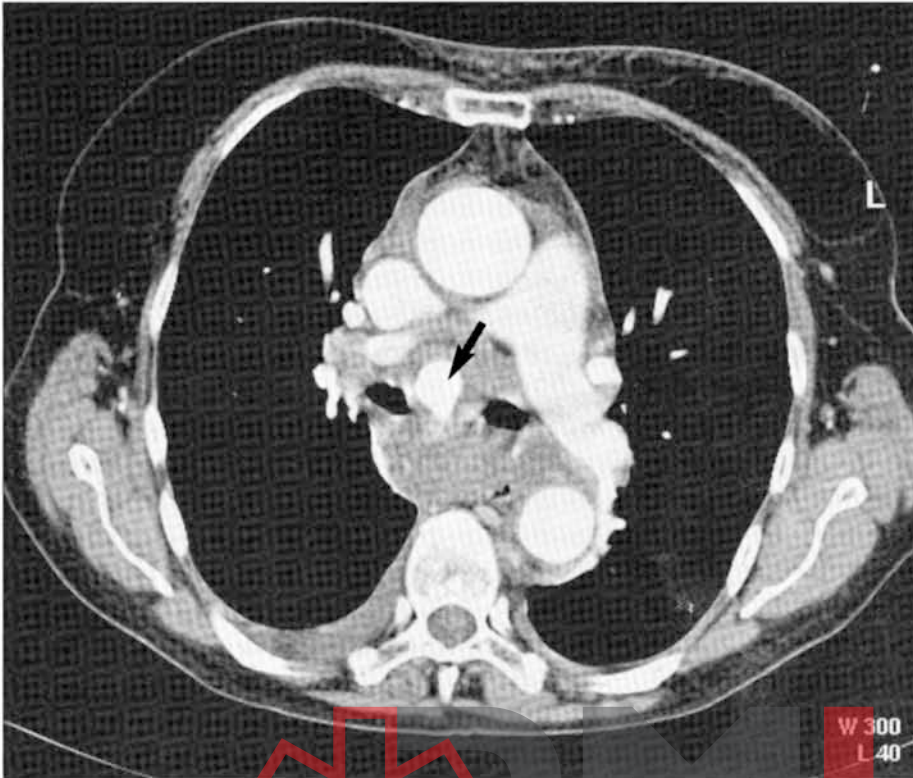


Figura 5
Dilatație anevrismală a arterei
bronșice drepte

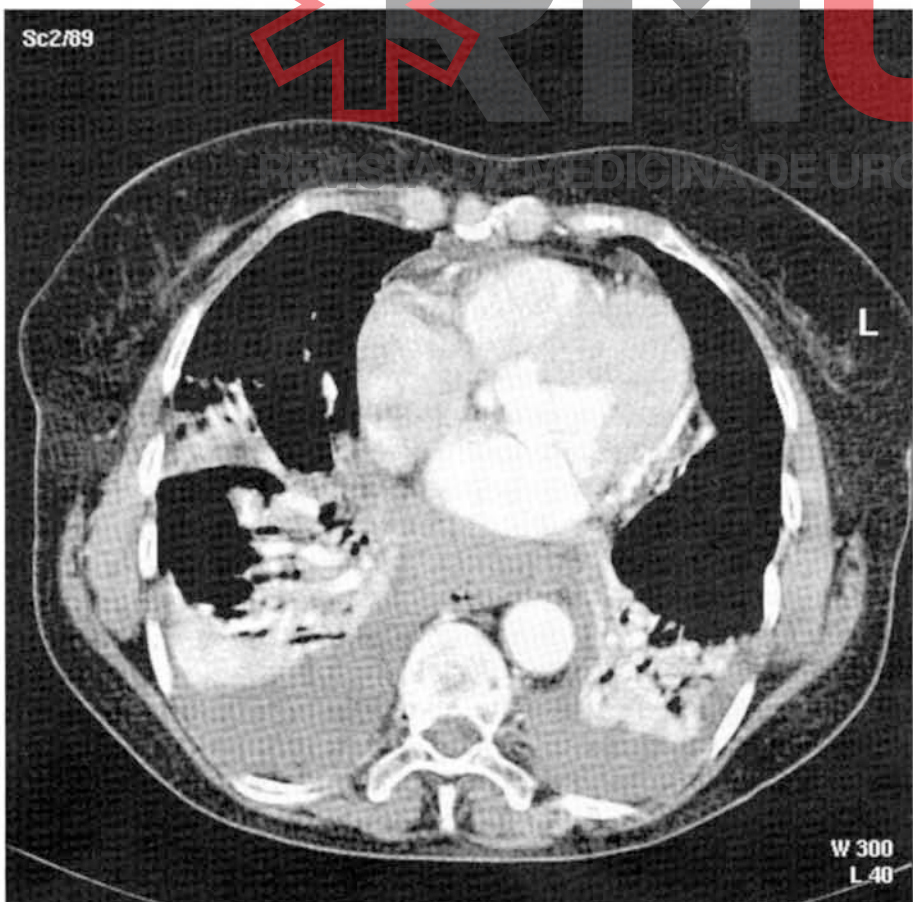

Figura 6
Hemotorax bilateral

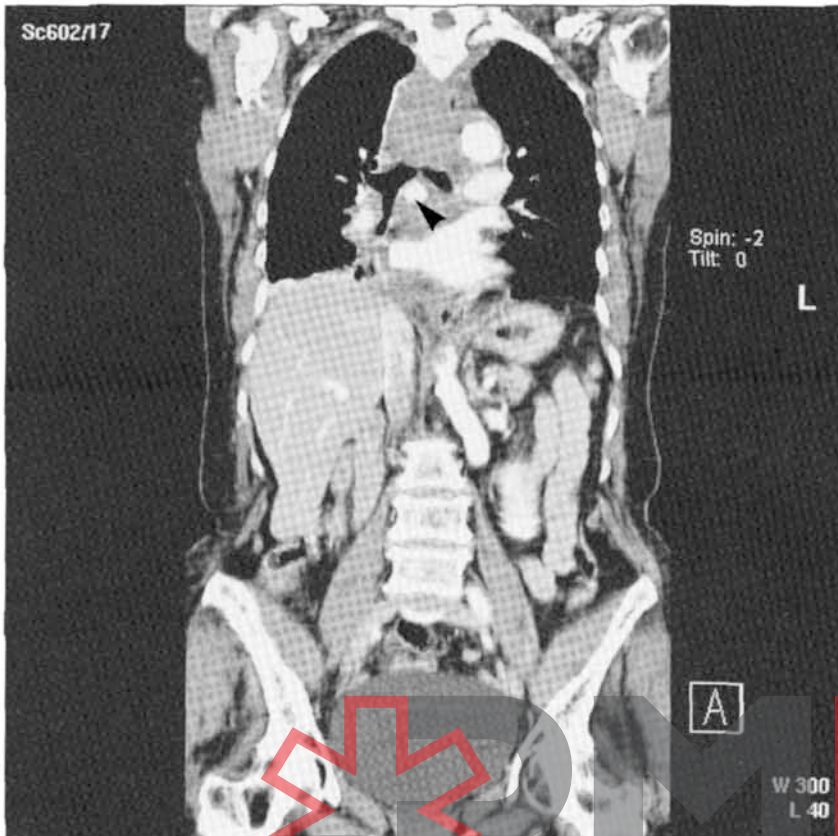

Figura 7
Reconstrucție tridimensională
(secțiune frontală) cu evidențierea arterei
bronșice drepte (◄) și hemomediastinului

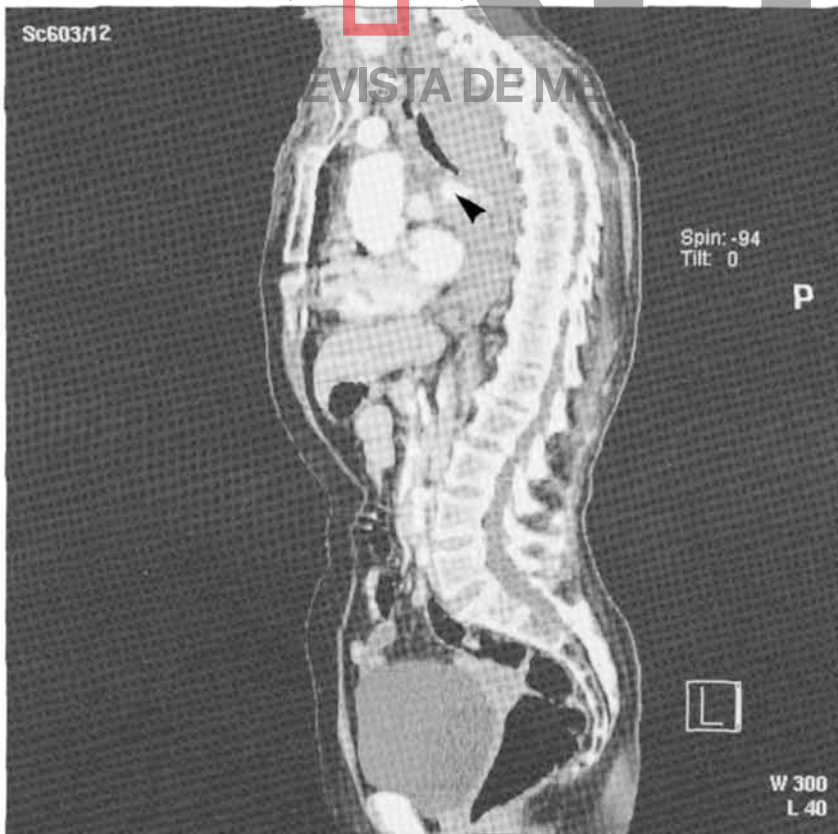


Figura 8
Reconstrucție tridimensională
(secțiune sagitală) cu evidențierea arterei
bronșice drepte (◄) și hemomediastinului

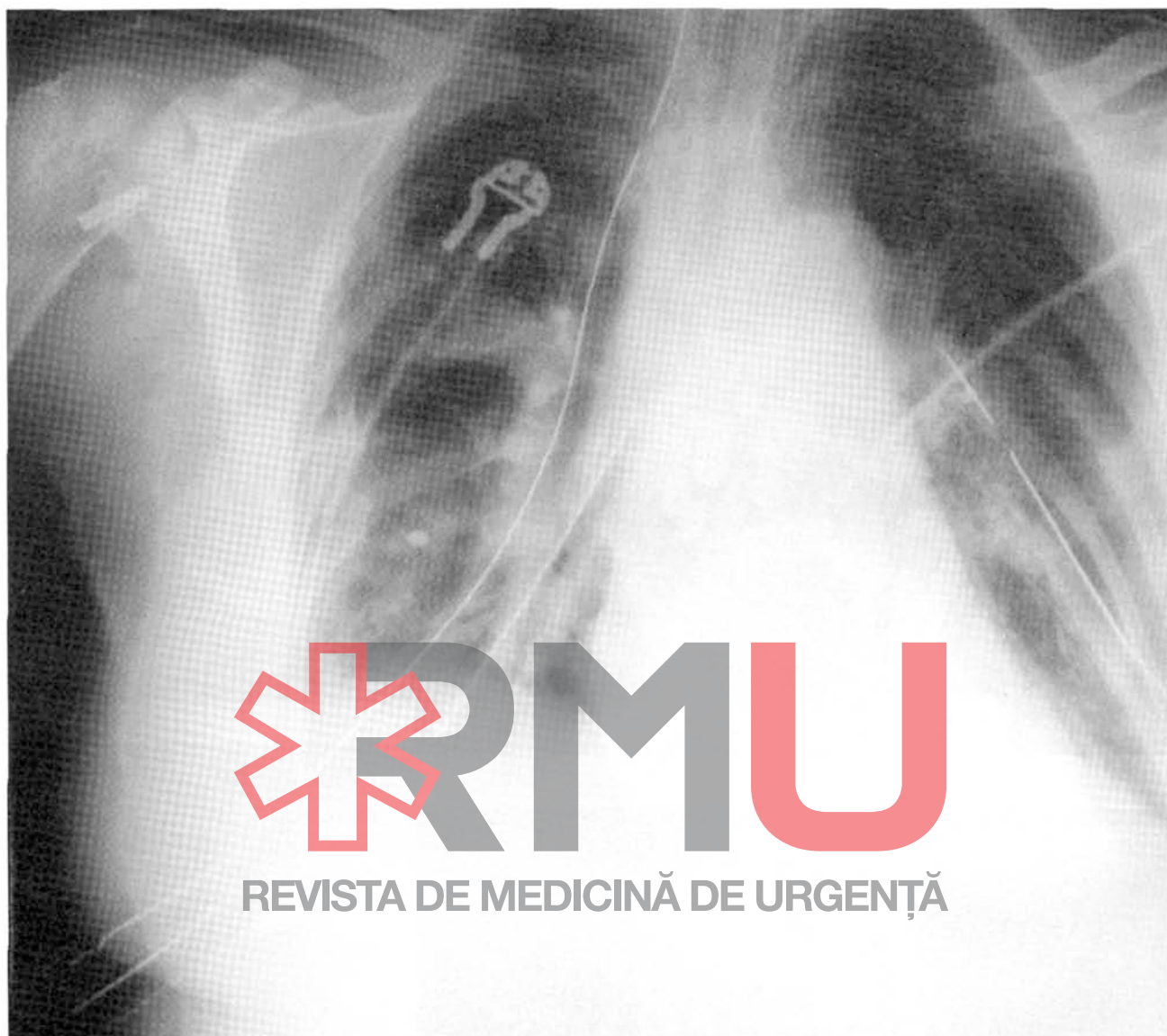


Figura 9.

Bibliografie

1. Yoon W, Kim JK, Kim YH, Chung TW, Kang HK. Bronchial and nonbronchial systemic artery embolization for life-threatening hemoptysis: a comprehensive review. *Radiographics*. 2002; 22(6): 1395-1409.
2. Tringali S, Tiffet O, Berger JL, and Cuilleret J. Bronchial artery aneurysm disguised as a leiomyoma of the esophagus *Ann. Thorac. Surg.*, February 1, 2002; 73(2): 632 - 633.
3. Fukunaga A, Okushiba S, Ohno K, Kitashiro S, Kawarada Y, Shitinohe T, Kondo S, Katoh H. Mediastinal bronchial artery aneurysm with hematemesis. *Diseases of the Esophagus*, December 2003, vol. 16, no. 4, pp. 328-331(4).
4. Saito Y, Ueda Y, Imamura H, and Okamura A. Operative aneurysmectomy and middle lobectomy for asymptomatic bronchial artery aneurysm in young patient *Eur. J. Cardiothorac. Surg.*, September 1, 2000; 18(3): 366 - 369.
5. Shimokawa S, Ishizaki N, and Watanabe S.-i. Ruptured bronchial artery aneurysm *Ann. Thorac. Surg.*, May 1, 2000; 69(5): 1641.